Ueber

Aortenaneurysmen

im Anschluss an zwei Fälle.

Inaugural-Dissertation

zur

Erlangung der Doktorwürde

unter dem Präsidium des

k. Universitäts-Professors Herrn **Dr. F. Seitz**

der

medicinischen Facultät zu München

vorgelegt von

Hermann Hamkens,

pract. Arzt aus Rödemis (Schleswig).

München, 1886.

M. Pössenbacher'sche Buchdruckerei (Eigenthümer Max Franz).

Zweck dieser Arbeit ist, einen kleinen Beitrag zur Casuistik der Aortenaneurysmen zu geben.

Da das Thema über Aneurysmen schon so oft und in so vortrefflicher Weise behandelt ist, dass jede weitere Arbeit hierüber überflüssig erscheinen möchte, so werde ich auch auf die Art, das Wesen, Vorkommen und anatomischen Befund der Aneurysmen nur kurz eingehen und an der Hand eines Falles von Aortenaneurysma mehr Werth auf die Symptome und auf die Veränderungen, welche durch das Aneurysma im Organismus hervorgerufen werden, legen.

Was man unter Aneurysma überhaupt versteht, ist bekannt; es ist eine umschriebene Erweiterung des Gefässrohres. Die Grösse, die Gestalt und der Sitz verschiedener Aneurysmen können sehr verschieden sein. Der Gestalt nach theilt man die Aneurysmen in sackförmige, cylindrische und spindelförmige. Die Grösse der Aneurysmen variirt zwischen der Grösse einer Erbse und der eines Mannskopfes.

Ferner unterscheidet man noch die Aneurysmen in Rücksicht auf die Achse des veränderten Gefässes in axiale und periphere. Bei den axialen Aneurysmen nimmt die ganze Circumferenz des Gefässrohres an der Erweiterung theil, während bei den peripheren dieselbe an einem beschränkten seitlichen Theile der Gefässwand gebildet ist.

Die Höhle des Aneurysmas enthält selten nur flüssiges Blut, gewöhnlich auch mehr oder weniger Faserstoffgerinnsel, welche die Innenwand, meist schichtenweise, überziehen. Die inneren, frischesten dieser Schichten sind weich und röthlich, weiter nach

aussen werden sie trocken, hart, grau oder gelblich gefärbt, schliesslich verwachsen sie mit der Innenwand des Aneurysmas, indem sie sich zu Faserngewebe umwandeln. Auf diese Weise kann der aneurysmatische Sack vollständig ausgefüllt werden und veröden. In anderen Fällen findet nur eine theilweise Organisation des Gerinnsels statt, indem dazwischen Hohlgänge bleiben. Oder auch Theile des Gerinnsels verkalken oder zerfallen zu eiterähnlichem Detritus. Bilden sich in kurzer Zeit reichliche Gerinnsel im Sacke, so können sie, wenn sie den Sack selbst ausgefüllt haben, bis in das Lumen des Gefässes selbst verwachsen und dies verengern oder verschliessen. Endlich können losgelöste Theile des Gerinnsels zu Embolien führen.

Der Sitz der Aneurysmen ist sehr verschieden lokalisirt; doch kommen die Aneurysmen fast nur im arteriellen Gebiete des grossen Kreislaufes, sehr selten an der aorta pulmonalis vor.

Am häufigsten finden sich die Aneurysmen an der Aorta, und zwar kommen sie hier namentlich an solchen Stellen zur Entwicklung, gegen welche der Blutstrom mit besonderer Gewalt andringt. An der aorta ascend. und am Arcus findet man sie hauptsächlich auf der vorderen uud concaven Fläche, während sie an der aort. desc. und an der aort. abdom. am häufigsten an der hinteren und seitlchen Fläche zur Ausbildung gelangen.

Aneurysmen finden sich nur selten bei jugendlichen Individuen; am häufigsten kommen sie im mittleren und höheren Alter vor.

Auch in Bezug auf das Geschlecht wird ein Unterschied im Vorkommen der Aneurysmen constatirt. Bei Männern finden sich häufiger Aneurysmen als bei Weibern. Ferner sind die Aneurysmen häufiger in der ärmeren Bevölkerung und bei solchen, die schwere Arbeiten verrichten, beobachtet, als bei Leuten der besseren Stände.

Erbliche Disposition, übermässiger Alkoholgenuss, Erkältungen und Gelenkrheumatismus sind auch in Zusammenhang mit der Entstehung von Aneurysmen gebracht worden. In wie weit

diese Annahmen eine Berechtigung finden, lässt sich schwer constatiren.

In der grossen Mehrzahl der Fälle liegt die Ursache für Aneurysmenbildung in Veränderungen der Arterienwand. In welchem Theile der Arterienwand jedoch der Grund der Entstehung zu suchen ist, darüber sind die Ansichten noch verschieden. Nach einigen Autoren sollen endarteriitische Vorgänge, besonders chronische Endarteriitis zur Bildung eines Aneurysmas Hauptursache sein. Köster hat die Meinung vertreten, dass Endarteriitis keineswegs der Entstehung von Aneurysmen vorausgeht, sondern dass chronische Mesarteriitis, d. h. primär entzündliche Erkrankung der tunica muscularis der Bildung von Aneurysmen zu Grunde liegt. Der chronische Entzündungsprozess soll von den aus der Adventitia in die Muscularis eindringenden vasa nutrientia ausgehen und eine Zellenhäufung und Bindegewebsneubildung veranlassen, wodurch das Muskelgewebe und die elastischen Fasern zu Grunde gehen. Bei mikroskopischer Untersuchung findet man die tunica muscularis innerhalb der Wand des Aneurysmas auffällig verdünnt oder vollkommen verschwunden. Adventitia und Intima können unverändert oder zellenreich und verdickt sein. Schreitet das Wachsthum des Aneurysmas weiter fort, so kommt es zu Verdünnung und späterhin zu Schwund zunächst der Intima, und schliesslich können sich auch an der Adventitia die gleichen Veränderungen vollziehen. Selbstverständlich muss dann Ruptur des Aneurysmas erfolgen, oder es kommt eine Deckung des Defektes in der Gefässwand durch benachbarte Organe und Gewebe zu Stande.

Ausser diesen secundären oder primären Veränderungen der Media können auch traumatische Einwirkungen die Ursache zur Bildung eines Aneurysmas sein, da sichere Beobachtungen vorliegen, in denen die ersten Zeichen eines Aneurysmas sich unmittelbar an ein Trauma anschlossen. Doch muss man in diesen Fällen unterscheiden, ob das Aneurysma durch Zerrung oder

Zerreissung der Muskelfasern in der gesunden Gefässwand mit nachfolgender Entzündung entstanden ist, oder ob das Trauma auf eine bereits spontan erkrankte Gefässwand als neue Schädlichkeit wirkte.

Worin bestehen nun die Gefahren eines Aneurysmas? Welchen Einfluss hat ein Aneurysma auf den Blutdruck und auf die Blutbewegung, und welcher Art sind die Schädlichkeiten, die ein Aneurysma auf andere Organe ausübt?

Durch die Vergrösserung des Lumens des Aorta-Gefässes werden beim Aneurysma physiologische Abänderungen der Blutbewegung hervorgebracht. Da sich die Geschwindigkeiten einer durch ein Röhrensystem durchströmenden Flüssigkeit umgekehrt verhalten wie die Querschnitte der verschiedenen Röhren, so muss die Geschwindigkeit der Blutbewegung im Aneurysma, da der Querschnitt in demselben grösser wird, abnehmen und eine Verlangsamung der Blutbewegung in den unterhalb des Aneurysmas abgehenden Arterien stattfinden. Wenn nun aber die Geschwindigkeit der Blutbewegung bei stets gleicher Triebkraft des Herzens an einer Stelle leidet, so muss der Blutdruck hier zunehmen. Die Hauptgefahr des Aneurysmas liegt also darin, dass die Vergrösserung desselben ihren Ursprung im Aneurysma selbst hat, da bei der Zunahme des Blutdruckes einer weiteren Ausdehnung der Arterie Vorschub geleistet wird. Da dieser Druck nun durch die zahlreichen und heftigen Herzpalpitationen, die durch die erhöhte Arbeit des linken Ventrikels zu Stande kommen, noch besonders gesteigert wird, so scheint es nicht wunderbar, wenn man sieht, bis zu welcher Grösse einzelne Aneurysmen der Aorta wachsen. Ein anderer Grund für die Verlangsamung der Blutbewegung liegt auch noch darin, dass bei Aneurysmenbildung und der sie begleitenden Atherometose an den erkrankten Stellen contractile Elemente der Gefässwand zu Grunde gehen. Die Folge davon ist eine Herabsetzung der Energie der Blutbewegung.

Neben der Veränderung der Blutströmung wird aber auch

durch die Einschaltung eines Aneurysmas in die Gefässbahn eine Abänderung der Blutwelle, des Pulses, hervorgerufen werden. Da die contractilen Elemente in der Aneurysmenwand verloren gegangen sind und somit die Elastizität und Contractilität der Wandung an Energie gelitten haben, so fällt der Faktor, der die Pulswelle normal hauptsächlich weiter pflanzt, im Aneurysma weg, und zwar ist dies um so mehr der Fall, je grösser das Aneurysma und je mehr seine Wand degenerativ ist. Der Puls wird demgemäss bei einem grossen Aneurysma in den unterhalb desselben abgehenden Arterien kleiner werden.

Wenn nun durch ein Aneurysma, besonders der Aorta, die Geschwindigkeit der Blutbewegung ab- und der Blutdruck zunimmt, so muss naturgemäss die Arbeitskraft des Herzens vermehrt werden. Man sollte also danach Hypertrophie und Dilatation des linken Ventrikels erwarten. Und doch ist der Befund des Herzens bei Aortenaneurysmen sehr verschieden. Während z. B. Wunderlich Hypertrophie als fast sichere Begleiterscheinung eines Aortenaneurysmas ansieht, Bamberger Hypertrophie und Dilatation der linken Kammer wenigstens häufiger findet als vermisst, räumt Stokes dem Aneurysma kaum einen Einfluss auf Vergrösserung des Herzens ein. Quincke meint, dass in dem Vorhandensein des aneurysmatischen Sackes an sich ein erhebliches Kreislaufhinderniss nicht gegeben ist.

Sind einzelne Herzklappen funktionsunfähig, so treten natürlich die Veränderungen am Herzmuskel ein, welche nach den Gesetzen der Compensation zu erwarten sind. Man wird es also am häufigsten mit Hypertrophie und Dilatation des linken Ventrikels zu thun bekommen. Hat man dagegen uncomplicirte Verhältnisse und ein möglichst reines Aneurysma vor sich, so können Veränderungen am Herzmuskel ganz und gar fehlen. Axel Key fand in 18 Fällen von Aneurysma der Aorta ascend. und des Arcus niemals Hypertrophie, einigemale leichte Dilatation des linken Ventrikels. Er erklärt dies in Wirklichkeit oft abweichende

Verhalten daraus, dass einmal in Folge von Anämie und mangelhafter Blutbildung die zu erwartende Hypertrophie und Dilatation ausbleibt, ausserdem aber drückt ein dem Herzen nahe gelegenes Aneurysma in der Regel auf die benachbarte Aorta pulmonis. Dadurch wird das Strombett der Pulmonalarterie verengt und in Folge dessen empfängt auch der linke Ventrikel von der Pulmonalvene aus sehr wenig Blut, Umstände, welche geeignet sind, die Bedingungen für Hypertrophie zu paralysiren.

Am rechten Ventrikel kommt Hypertrophie nicht selten vor, und fast immer findet man den Anfang der Aort. pulm. erweitert.

Der Einfluss, den ein Aneurysma auf die umgebenden Gebilde ausübt, besteht hauptsächlich in Verdrängung und Druck, welcher natürlich um so grösser ist, je weniger nachgiebig die betroffenen Gebilde sind. Die Funktionen derselben werden daher theils sehr erschwert, theils vollständig aufgehoben. So werden z. B. durch grosse Aneurysmen der Aorta die Räume der Körperhöhlen beengt, gewisse Organe, wie das Herz, Leber etc. dislocirt. Die Trachea, die Bronchi und deren Verästelungen in den Lungen, der Oesophagus, arterielle und venöse Gefässe können bis zu voller Unwegsamkeit comprimirt werden.

Die Gebilde selbst leiden je nach ihrer Widerstandsfähigkeit und je nach der Stärke des durch das Aneurysma bedingten Druckes auf verschiedene Weise. Bindegewebe, seröse, fibröse Häute weichen zum Theil aus, zum Theil werden sie hypertrophisch.

Gefässe und nervenreiche Gebilde, wie die allgemeinen Decken- und Schleimhäute, gehen in Entzündung über und werden, wenn sie nicht frühzeitig einreissen, brandig.

Starre Gebilde erleiden vor allen anderen Usur, z. B. die Knochen. Am häufigsten findet man dieselbe an den Wirbelknochen, an den Rippen und an dem Brustbein bei Aortenaneurysmen.

Gefässe obliteriren, Nerven erleiden durch die fortwährende Zerrung Atrophie bis zur vollständigen Continuitätstrennung.

Dass diese mehr oder minder eingreifenden Wirkungen eines Aneurysmas über die Nachbarschaft hinaus sich erstrecken und so auch auf den ganzen Organismus einwirken, ist wohl selbstverständlich. Diese consecutiven Wirkungen treten um so eher ein, je schneller das Aneurysma heranwächst und je wichtiger die durch dasselbe berührten Gebilde sind, je mehr das Aneurysma eine Hauptarterie, die Aorta selbst betrifft.

Die Symptome, auf welche sich die Diagnose eines Aortenaneurysmas, speziell der Aort. asc. und Arcus aort., die ja weitaus am häufigsten vorkommen, stützen, können je nach der Grösse, Gestalt und dem Sitze des Aneurysmas und je nach den Einwirkungen auf andere Gebilde sehr mannigfacher Art sein, und es ist oft sehr schwer, ein Aortenaneurysma, auch wenn es schon eine beträchtliche Grösse erlangt hat, mit Sicherheit zu diagnosticiren.

Im Allgemeinen unterscheiden wir direkte Symptome, d. h. das Aneurysma ist auskultatorisch und perkutorisch nachweisbar, und indirekte Symptome, die sich auf die Folgeerscheinungen und die Funktionsstörungen stützen, welche unter dem Einfluss eines von dem Aneurysma auf die Nachbarorgane einwirkenden Druckes entstehen können.

Ein sehr werthvolles diagnostisches Symptom ist das Auftreten einer pulsirenden Geschwulst. Je nach dem Sitze des Aneurysmas kommt dieselbe bald längs des rechten Sternalrandes in den oberen rechten Intercostalräumen zum Vorschein, bald wölbt sie sich unter dem Manubrium Sterni und oberhalb desselben in der Fossa jugularis hervor, seltener tritt sie hart neben dem linken Sternalrand hervor. Bei Aneurysmen der Aorta thorac. descend. und abdominalis macht die Pulsation sich gewöhnlich auf der Rückenfläche links von der Wirbelsäule bemerkbar. Ist die Prominenz noch gering, so kann man bei Benützung schiefer Beleuchtung auch leichte Hervorwölbung und geringe pulsatorische Bewegungen deutlich wahrnehmen (Eichhorst). Vergleicht

man die Pulsation der Geschwulst mit der des Herzens, so wird die Diagnose eines Aneurysmas um so sicherer sein, wenn man einen Zeitunterschied in der Pulsation findet.

Bei der Palpation, die man sehr vorsichtig ausüben muss, weil man leicht Lockerung und Loslösung der im Aneurysma enthaltenen thrombotischen Abscheidungen mit nachfolgender Embolie hervorrufen kann, zeigt der Tumor in der Regel eine weiche und elastische Consistenz. Die aufgelegte Hand fühlt deutlich eine allseitige Pulsation, und nicht selten unterscheidet man, namentlich bei Aneurysmen der Aort. asc. und des Arcus einen Doppelstoss wie bei der Dikrotie des Pulses. Die erste systolische Erschütterung soll nach Eichhorst der Anfüllung des Aneurysmas entsprechen, während die diastolische Erschütterung von den Semilunarklappen der Aorta aus fortgepflanzt ist. Bei Aneurysmen am Aortenbogen kann man nicht selten, wenn die Geschwulst noch nicht prominirt, die Pulsation fühlen, wenn man mit dem Finger in die Jugulargrube tief nach unten eindringt.

Die Percussion ergibt gewöhnlich über dem Aneurysma dumpfen Schall. In vielen Fällen kann man das Aneurysma von anderen Organen abgrenzen, oft jedoch ist die Abgrenzung nicht möglich. In der Tiefe liegende Aneurysmen lassen sich manchmal durch aussergewöhnliche Dämpfung neben dem Sternum, über dem Brustbein oder neben der Wirbelsäule, je nach der Lage des Aneurysmas, erkennen.

Bei der Auskultation des Aneurysmas bieten sich uns oft mannigfache Erscheinungen dar. Gewöhnlich hört man bei Aneurysmen der Aort. asc. und des Arcus ein systolisches und ein diastolisches Geräusch. Das systolische Geräusch entsteht entweder statt des Tones durch die systolische Spannung der nicht homogenen Aneurysmenwand oder wie die meisten Gefässgeräusche durch eine plötzliche Aenderung im Querschnitte der Strombahn. Das diastolische Geräusch wird von der Aortenklappe fortgeleitet. Treten zu dem Aneurysma noch krankhafte Zustände am Herzen,

wie Klappenfehler, hinzu, so muss man wohl das Auftreten systolischer und diastolischer Geräusche vielmehr auf die krankhaften Veränderungen am Herzen selbst zurückführen.

Auch bei tiefgelegenen Aneurysmen ergeben die Percussion und Auskultation oft sehr wichtige Resultate.

Alle diese direkten Symptome können jedoch sehr unsicher sein, und dann sind wir lediglich auf die indirekten Symptome, auf die Folgeerscheinungen, angewiesen.

Am Herzen findet man, wie schon vorhin erwähnt, wegen der bestehenden Arteriosclerose zuweilen Dilatation und Hypertrophie des linken Ventrikels. Hat das Aneurysma eine beträchtliche Grösse, so erfährt das Herz sehr häufig eine Dislocation. Bei Aneurysmen der Aort. asc. und des Aortenbogens kann das Herz nach unten und links verschoben werden, so dass man den Spitzenstoss ausserhalb der Mamillarlinie im sechsten Intercostalraume fühlt, bei solchen der Aort. descend. findet Verschiebung nach rechts oder gegen die andere Brustwand statt.

Häufig kommt es zu Herzpalpitationen. Wenn die Herzaction sehr erregt ist, so macht sich ein Klopfen und Hüpfen der Carotiden bemerkbar. Die peripheren Arterien sind bald normal, bald sclerotisch anzufühlen.

Von Wichtigkeit für die Diagnose ist ferner die Retardation des Pulses gegenüber dem Spitzenstosse und die Retardation und ungleiche Beschaffenheit des Pulses an symmetrischen Arterien des Körpers. Diese beiden letzteren Momente sind für die Bestimmung des Sitzes des Aneurysmas von Bedeutung.

An den Halsvenen beobachtet man gewöhnlich bedeutende Füllung und undulatorische Bewegungen.

Wird die obere Hohlvene durch ein Aortenaneurysma stark comprimirt und verengt, so kommt es häufig zu lebhafter Schlängelung und Erweiterung subcutaner Hautvenen in der Hals- und oberen Brustgegend. Wird nur eine vena anonyma comprimirt, so kommt die Schlängelung nur einseitig vor. Bei Compression

der unteren Hohlvene können sich Albuminurie und Stauungsniere einstellen. Ausserdem kommt es nicht selten zu Oedem, das je nach dem Sitze des Aneurysmas und je nach der comprimirten Vene bald im Gesicht, auf der Brust und an den oberen Extremitäten, bald auf den Bauchdecken und unteren Extremitäten sich zeigt.

Die bedeutendste und gefährlichste Störung erleidet nach den Circulationsorganen der Respirationsapparat. Dyspnoe vor allem ist eine häufige Begleiterscheinung eines Aneurysmas der Aort. thorac., weil die Lungen durch das Aneurysma eine nicht unbeträchtliche Compression erleiden. Je nach dem Sitze des Aneurysmas wird bald die rechte, bald die linke Lunge mehr dem Drucke ausgesetzt sein. Am häufigsten kommt es vor, dass der linke Bronchus wegen der Nachbarschaft des arcus aort. comprimirt wird. Wird ein einzelner Lungentheil völlig comprimirt, so finden wir an der betreffenden Stelle Dämpfung und Bronchialathmen. Häufig ist das Athmungsgeräusch im Gebiete des comprimirten Bronchus leiser und zuweilen von einem pfeifenden Stenosengeräusch begleitet.

Bei schnellem und bedeutendem Wachsthum eines Aneurysmas der aort. thorac. kommt es nicht selten zu Katarrh. Auch Pleuritis mit Verwachsungen der Pleura kann Folge eines Aneurysmas sein.

Auch im Gebiete des Nervensystems treten sehr oft die empfindlichsten Störungen auf. So sind es hauptsächlich der Vagus, Phrenicus, Accessorius, Recurrens, Plexus cordiacus, sodann die Nervi intercostales und cervicales, welche unter dem Drucke des Aneurysmas leiden. Vorübergehende Reizung des Vagus kann asthmaartige Anfälle hervorrufen. Findet ein Druck auf den Recurrens statt, so tritt einseitige Lähmung der Kehlkopfmuskulatur, Heiserkeit und Dyspnoe bei Anstrengungen auf; am häufigsten ist der linke N. recurrens, der sich um den Arcus aortae herumschlägt, vom Aneurysma comprimirt. Bei Compression

des Plexus cardiacus treten die Erscheinungen der Stenocardie auf. Compression des Phrenicus erzeugt Singultus.

Bei Druck und Zerrung des Plexus brachialis und der N. intercostales entstehen häufig, namentlich auf der linken Seite, Neuralgien, Ameisenlaufen, Taubheitsgefühl und paralytische Erscheinungen.

Die zuweilen beobachtete Pupillendifferenz wird auf Reizung oder Lähmung sympathischer Fasern bezogen.

Von den Verdauungsorganen ist am häufigsten der Oesophagus dem Druck der Aortenaneurysmen ausgesetzt. Es können Schlingbeschwerden entstehen, welche bisweilen einen so hohen Grad erreichen, dass selbst Flüssigkeiten den Weg nicht mehr in den Magen nehmen, sondern regurgitiren. Solche Schlingbeschwerden können ausser auf einer wirklichen Verengerung der Speiseröhre auch auf Reizzuständen in der Vagusbahn beruhen.

Die Prognose von Aortenaneurysmen ist entschieden ungünstig. Eine Heilung, weder eine spontane noch eine künstliche, ist kaum zu erwarten. Die grösste Gefahr liegt in dem Wachsthum des Aneurysmas, ein Umstand, der nicht zu heben ist. Und mit dem Wachsthum des Aneurysmas wachsen auch die Folgeerscheinungen und die Störungen im Circulations-, Respirations- und Digestionsapparat. Abnahme der Kräfte, der Körpermasse, sowie Anämie und Oedeme stellen sich ein. Fortdauerndes Wachsthum führt schliesslich zu Perforation und damit zum Tode, entweder durch Verblutung oder je nach dem Sitze der Perforation zugleich durch andere Funktionsstörungen. Compression auf Trachea oder Bronchus oder auf die Lungen können Erstickungstod verursachen. In anderen Fällen kommt es zu intercurrenten Krankheiten, wie Lungenentzündung, Pleuritis und Pericarditis, die zum Tode führen.

Aufgabe der Therapie ist es, dem ferneren Wachsthum des Aneurysmas möglichst Einhalt zu thun und zwar durch Fernhaltung aller schädlichen Einflüsse und durch zweckmässige

Regelung der ganzen Lebensweise. Körperliche Anstrengungen, Erregungen durch psychische Affecte, durch Sprituosen u. s. w., kurz Alles, was die Herzaction erregen und den Blutdruck erhöhen kann, muss aufs Strengste vermieden werden. Sorge für leicht verdauliche und nahrhafte Kost und für tägliche Leibesöffnung wird die Hauptaufgabe in diätetischer Hinsicht sein.

Bei heftigen Schmerzen, bei stenocardischen und asthmatischen Anfällen muss man von Narcoticis vorsichtigen Gebrauch machen. Bei starkem Herzklopfen und beim Eintreten von Zeichen der Herzschwäche verordne man Digitalis und wende örtlich auf das Herz Kälte an.

Alle anderen inneren Mittel, wie Resorbentien und Adstringentien haben bis jetzt nur geringen Erfolg gehabt.

Unter den mechanischen Mitteln verdienen die digitale Compression und die Galvanopunctur das meiste Vertrauen.

Dieser allgemeinen Abhandlung über Aneurysmen und besonders über Aortenaneurysmen möge ein Fall von Aneurysma folgen, das den aufsteigenden Ast und den Bogen der Aorta einnimmt. Der betreffende Patient wurde zu verschiedenen Zeiten theils auf der II. med. Abtheilung unter Herrn Geheimrath Professor Dr. v. Ziemssen, theils in der Poliklinik unter Herrn Dr. Seitz beobachtet und vorgestellt.

Mit Hilfe der damals gemachten Aufzeichnungen ist es mir ermöglicht, dieser Arbeit eine graphische Darstellung von der Dämpfungsfigur des Aortenaneurysmas beizufügen.

Patient, Kaspar Eggenhofer, 59 Jahre alt, Maurer, wurde zum ersten Male untersucht am 24. I. 84. Er glaubte damals sein Leiden auf 5 Jahre zurückführen zu müssen, wo er mit Husten, Stechen auf der Brust, Herzklopfen und Heiserkeit erkrankt sei. Die genannten Beschwerden hätten seitdem unter Schwankungen fortbestanden, aber eine stetige Zunahme erfahren, so dass P. nur noch leichteste Arbeit verrichten konnte. 3 Jahre vor der Untersuchung trat angeblich zum ersten Male ein Er-

stickungsanfall mit $1^1/_2$ stündiger Bewusstlosigkeit ein. Diese Erstickungsanfälle sollen sich seitdem 8—10 Mal in grösseren Zwischenräumen wiederholt haben. Das geräuschvolle Athmen und die Aphonie, die bei der Untersuchung constatirt wurden, sollen in gleicher Intensität schon 3 Jahre bestanden haben. Seit der Zeit datirten auch fortdauernde Schlingbeschwerden. Feste Speisen will P., auch noch so gut gekaut, nur dann hinuntergebracht haben, wenn er einen Schluck Wasser oder anderes Getränke hinterher zu sich genommen habe. Bluthusten soll nie dagewesen sein. Der Appetit war angeblich leidlich, der Stuhl regelmässig und normal. P. will in seiner Jugend nie erheblich krank gewesen sein. Potatorium wurde zugestanden. Angeblich hat er täglich 16—18 Liter Bier getrunken. Infection wurde in Abrede gestellt. Der Vater soll in Folge einer Apoplexie, die Mutter an der Wassersucht gestorben sein.

Zu bemerken ist noch, dass P. im August 82 wegen chron. Bronchitis und im Januar 83 wegen Emphysem und chron. Bronchitis in der Poliklinik behandelt wurde. Auffallend war schon damals eine beträchtliche Füllung aller Hautvenen. Von Seite des Herzens konnte kein wesentlicher Befund aufgenommen werden, da die diffusen, lauten bronchitischen Geräusche bei dem sehr frequent athmenden Pat. die Herztöne völlig verdeckten.

Der Status praesens vom 24. I. 84 ergab Folgendes: Kleiner, kräftig gebauter Mann von mässigem Ernährungszustande. Muskulatur gut entwickelt. Auffallend starke Füllung der Venen, besonders am Halse und an den Oberextremitäten. Zeitweise bellender Husten, heisere Sprache mit deutlicher phonatorischer Luftverschwendung. Respiration beschleunigt. Die physikalische Untersuchung des Thorax ergibt: Links vorne oben vom linken Rande des Manubr. stern. beginnend und parallel der Clavicula sich hinziehend eine über hühnereigrosse Dämpfungsfigur; über derselben lautes Katzenschnurren, synchron mit der Systole. Herzfigur nicht deutlich abgrenzbar. Kein sichtbarer Spitzenstoss;

Töne, soweit hörbar, rein. Ueber beiden Lungen sonorer Percussionsschall und diffuse bronchitische Geräusche, Schnurren, Pfeifen etc.; über der linken Lunge intensiver als rechts. Die Radialpulse, von mittlerer Füllung und Geschwindigkeit (86), zeigen keine deutliche Differenz. Arterien sind rigide. An den Halsvenen deutliche undulatorische Bewegungen. Die Abdominalorgane ergeben keine Abnormitäten.

Die laryngoscopische Untersuchung ergab Fixirung des linken Stimmbandes in Cadaverstellung, also linksseitige Recurrenslähmung.

Die Diagnose wurde auf Aneurysma der Aorta gestellt (Tumor mediast.?). Die Behandlung bestand in Darreichung von Narcoticis und Digitalis.

Nachdem Pat. im Frühjahr und Sommer 84 wieder leichte Maurerarbeit verrichtet hatte, sein Zustand während dieser Zeit sich aber wesentlich verschlimmerte, trat er am 12. XI. 84 in's städtische Krankenhaus ein. Bei seiner Aufnahme wurde wesentlich derselbe Status wie früher constatirt.

Die Lungenspitzen geben gleichen, vollen Schall. Lungengrenzen nach unten normal. Von der Mitte des Sternums bis zum Schulterkopf eine handgrosse Dämpfung. Die Stelle war resistent und zeigte keine Pulsation. Von Seite des Herzens kein besonderer Befund. Der Spitzenstoss schwach zu fühlen; Herztöne rein.

Bei der klinischen Vorstellung zeigte sich folgender Status praes.: Haut und Muskulatur welk, Fettpolster geschwunden, Temperatur normal. Leidender, ängstlicher Gesichtsausdruck. Klanglose, hohe Stimme. Der Husten bellend. Geräuschvolle Athmung, namentlich die Exspiration pfeifend. Bei der Exspiration werden die Bauchmuskeln stark angespannt; bei der Inspiration sinkt das Epigastrium ein. An beiden Unterlappen besteht rauhes Vesiculärathmen, an den Lungenwurzeln rauhes Trachealathmen, welches bis zur Scapula reicht; nach vorne

wieder Vesiculärathmen. Auf dem oberen Theil des Sternums und vorne auf der linken Lunge fast bis zur Mamillarlinie eine starke Dämpfung, welche nach unten zu an der 4. Rippe aufhört und oben von dem unteren Rande der Clavicula begrenzt wird. Die Arterien sind sehr rigide, die rechte Radialis mehr als die linke, die Temporalis weniger als die Carotis. Der Puls ist verschieden gross und alternirend.

Der Leib ist weich und nirgends schmerzhaft. Untere Lebergrenze normal. Milz nicht vergrössert. Urin klar, schwach sauer.

15. XI Die Auskultation ergibt über dem Sternum Stenosengeräusch. Die Dämpfungsgrenzen zeigt auf der Zeichnung die fortlaufende, schwach markirte Linie an. Der untere Theil dieser Dämpfung scheint dem Herzen zu entsprechen. Pulsation nicht wahrnehmbar. Die Herztöne sind normal. Auf der Trachea und dem M. sternocleidomastoideus lautes Trachealathmen. Die Supraclaviculardrüsen ein wenig geschwollen.

Das Abdomen bietet nichts Besonderes. In der Gegend der Milz eine verschiebliche Dämpfung, welche ungefähr Handtellergrösse erlangt und einer Vergrösserung der Milz entspricht.

Bei der Sondirung der Speiseröhre fühlt man ein langgestrecktes nicht pulsirendes Hinderniss.

17. XI. Die Dämpfung auf der linken Lunge reicht bis zwei Finger breit über den linken Sternolrand. Im Bereich der Dämpfung hört man unbestimmtes Athmen.

Bei der Sondirung beginnt das Hinderniss mit 21,5 cm.

Bei der laryngonoscopischen Untersuchung findet man das linke Stimmband in completer Cadaverstellung, jedoch wird der Aryknorpel noch minimal bewegt; das rechte Stimmband bewegt sich ausgiebig, gelangt beim Anlauten über die Medianlinie, doch erscheint die Bewegung träge. Beide Stimmbänder schwach geröthet.

19. XI. Athemnoth in gleichem Zustande. Beim ruhigen Liegen keine Schmerzen; beim raschen Gehen Stechen in der

Herzgegend und von hier aus nach dem Rücken zu. Die Hände immer etwas cyanotisch, desgleichen die Lippen.

Beim Versuch einer Probepunction stösst die Canüle in der Höhe des I. linken Intercostalraumes, etwa in der Tiefe von 3 cm, auf einen knochenharten Widerstand. Die Canüle wird pulsatorisch bewegt, und man fühlt auch beim Stillstand der Athmung deutlich Pulsation.

21. XI. P. klagt über Stechen in der linken Seite; eine Dämpfung ist hier nicht nachzuweisen. Athmungsgeräusch sehr rauh, auf der Höhe der Inspiration kurzdauerndes Reibegeräusch. Wie aus der beiliegenden Zeichnung ersichtlich, ist die Dämpfungsfigur in den letzten Tagen rechts und links beträchtlich schmäler geworden, ohne dass hinten Dämpfung aufgetreten wäre.

22. XI. Nach der heutigen Untersuchung ist die Dämpfung wieder etwas breiter geworden. Im Übrigen nichts Neues über Lunge und Herz. Athemnoth und subjective Beschwerden dieselben.

23. XI. Die Dämpfung hat sich LO etwas verbreitet. Im I. und II. Intercostalraum ist die Pulsation deutlicher geworden als vor einigen Tagen. Herztöne rein; die 2. Töne verstärkt. Dyspnoe unverändert; der eigenthümliche Klang der Stimme und des Hustens immer noch derselbe.

Vom 24. XI. bis zum 12. XII. ist das subjective Befinden und der objective Befund wie früher. Das Seitenstechen hat nicht aufgehört; Pleura immer noch frei.

13. XII. Dämpfung im Vergleich mit der letzten Untersuchung zurückgegangen (cf. Zeichnung). Pulsation im I. und II. Intercostalraum. Ueber der Dämpfung hört man ein systolisches Geräusch. Athmung noch geräuschvoll, Stimme unverändert. Husten und Athembeschwerden geringer. Pat. wird auf Wunsch entlassen.

Während des Aufenthaltes im Krankenhause schwankte der Puls des P. zwischen 76—80. Zweimal war der Puls beträcht-

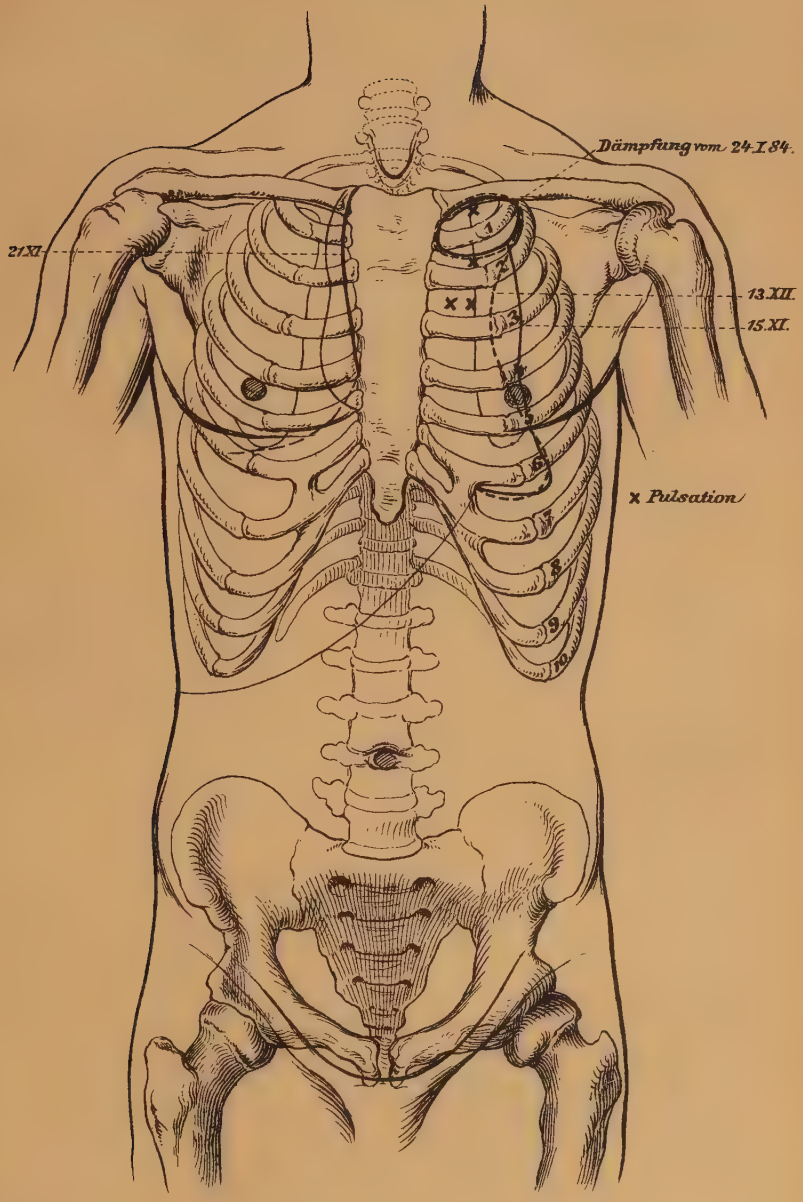
Dämpfung vom 24.I.84.
21.XI.
13.XII.
15.XI.
x Pulsation

lich verlangsamt und zwar am 22. XI. M. und 24. XI. M., an welchen Tagen der Puls nur 44 und die Respiration 30 zählte. Die Respiration nicht unter 20, gewöhnlich 32—40.

Menge und spec. Gewicht des Harns war stets normal; kein Eiweiss im Harn.

Die Therapie bestand in Darreichung von Decoct. rad. Alth. und Morph. mur, mit Chloralhydrat abwechselnd.

Am 2. I. 85 stellte P. sich neuerdings in der Poliklinik vor. Seine Beschwerden waren heftiges Herzklopfen, Stechen und Brennen zwischen den Schulterblättern und in den linken Arm ausstrahlend und bedeutende Schlingbeschwerden.

Die Untersuchung ergab: Am Thorax nichts Neues; keine Hervorwölbung an irgend einer Stelle, dagegen deutliche Pulsation im II. Intercostalraum, daselbst ist auch systolisches Blasen hörbar; in der Herzgegend selbst keine Geräusche.

Neuerdings zeigt die unterm 21. I. 84 constatirte Dämpfung LVO deutlichen Zusammenhang mit der Herzfigur in Gestalt eines von der linken Infraclaviculargegend nach rechts, unter dem Sternum herabziehenden, in die Herzfigur übergehenden 3 Finger breiten Streifens, der also der Aort. asc., während die alte Dämpfungsstelle LVO dagegen dem Arcus aortae entsprechen dürfte. Percussionsschall links hinten neben der Wirbelsäule deutlich verkürzt. Ueber den Lungen die bronchitischen Geräusche von verminderter Intensität. Zwergfellstand gegen das vorige Jahr etwa 2 Finger breit herabgerückt. Abdominalorgane bieten nichts Abnormes. Urin eiweissfrei.

10. II. 85. Keine wesentliche Aenderung des physikalischen Befundes. Deutliche Retardation des Cruralpulses.

Unter Anwendung von Kälte gegen das Klopfen in der Herzgegend und von spirituosen Einreibungen gegen die neuralgischen Beschwerden tritt allmählich subjective Besserung ein.

Unterm 10. VII. 85 nimmt Pat. abermals wegen hochgradiger

Athembeschwerden Hilfe der Poliklinik in Anspruch; er habe angeblich täglich 2—3 mal Erstickungsanfall.

Pat. zeigt keuchende Respiration, er ist im Verlaufe der letzten Monate, während dem er sich nicht mehr zeigte, sehr marastisch geworden. Die physikalischen Phänomene über den Lungen deuten constant auf diffusen Katarrh. Die Dämpfungsfigur des Herzens und des Aneurysmas hat zugenommen, sie überragt in der Höhe der III. Rippe sowohl den rechten als den linken Sternalrand. Geräusche über dem Herzen sind nicht zu hören.

Behandlung mit Narkoticis.

Vom 15.—18. VII. 85 wurde Pat. in seiner Wohnung besucht. Die Schwäche nimmt immer mehr zu. Pat. kann absolut nicht liegen, hat wiederholt Anfälle von hochgradiger Athemnoth. Herzaction sehr arythmisch.

Unter Andauer dieser Erscheinungen erfolgte der exitus letalis am 18. VII. Nachts 11 Uhr.

Die Section, die 36 St. nach dem Tode vorgenommen wurde, ergab folgenden Befund:

Ziemlich kräftig gebauter Körper; Fettpolster geschwunden; Leichenstarre noch nicht gelöst. In den abhängigen Partieen starker Livor. Abdomen bläulich verfärbt. Keine sichtbare Prominenz der linken Thoraxhälfte. Zwergfellstand links an dem unteren Rande der 6. Rippe. Die Rippenknorpel theilweise verkalkt. Rechte Lunge allseitig frei, linke Lunge total mit der Pleura costalis verwachsen. Beide Pleurahöhlen trocken. Rechte Lunge ziemlich verblasst, besonders im Unterlappen, lufthaltig, blut- und saftarm. Pleura glatt und glänzend.

Linke Lunge mit dem freien Rande nahe der Medianlinie mit dem Pericardium verwachsen, mit zahlreichen Auflagerungen; Gewebe lufthaltig; Blutgehalt gegen rechts vermehrt. In den grossen Bronchen zäher Schleim, leicht blutig tingirt.

Der Herzbeutel enthält etwa 100 kcm klarer seröser Flüssigkeit.

Herz in allen Dimensionen vergrössert.

Auf dem rechten Ventrikel bedeutende Fettablagerung mit fünfmarkstückgrosser Sehnenbildung. Das rechte Herz, das mit zahlreichen Gerinnseln angefüllt ist, zeigt bedeutende Dilatation. Dicke der rechten Ventrikelwand 0,4 cm.

Die Pulmonalklappen intact, ebenfalls die Tricuspidalis mit Ausnahme weniger Einlagerungen unverändert. Linker Ventrikel dilatirt. Dicke der Muskulatur von fast 2 cm. Dieser Ventrikel ebenfalls mit Coagulis angefüllt. Aortenklappen ganz intact, dicht über den Klappen atheromatöse Einlagerungen. Linker Vorhof wenig erweitert.

Innerhalb des Herzbeutels beginnt dicht oberhalb der Aortenklappen eine Geschwulst von Kindskopfgrösse mit starren, nach verschiedenen Richtungen ausgebuchteten Wandungen. Nach dem Einschneiden trifft man auf deutliche Schichtung zeigende Gerinnsel. Die convexe Seite der Geschwulst ist völlig ausgebuchtet, während die concave durch eine Querleiste getrennt ist, wodurch sich die Geschwulst in zwei Theile theilen lässt, deren einer Theil der Aorta asc. und deren anderer Theil dem Arcus aort. entspricht. Zwischen diesen beiden Theilen liegen comprimirt die Trachea und der Oesophagus.

Nach Entfernung der Thromben und Gerinnsel treten bis markstückgrosse Kalkplatten zu Tage. An mehreren Stellen zeigt die sonst durch die Einlagerungen verdickte Gefässwand eine wesentliche Verdünnung, doch ist nirgends eine Ruptur zu erkennen. Stellenweise finden sich bohnengrosse, kieselsteinharte Einlagerungen.

In ihrer grössten Ausdehnung, d. h. von den Aortenklappen bis zur Ausstülpung des Aortenbogens misst die Höhle 17 cm, wovon auf die Ausbuchtung der Aorta asc. eine Länge von 9 cm und auf den anderen Theil eine Länge von 8 cm trifft. Der quere Durchmesser des Aneurysmas der aort. asc. beträgt 9,5 cm und der des Aneurysmas am Arcus 7,5 cm.

Dicht unter der das Aneurysma trennenden Querleiste befindet sich der komprimirte linke Bronchus.

Der Uebergang vom Arcus zur Aort. desc. ist abermals durch eine viel kleinere Querleiste, die zahlreiche Kalkeinlagerungen trägt, markirt. Die Aort. desc. ist gleichfalls etwas erweitert und zeigt zahlreiche, kleinere kalkige Einlagerungen. Der Umfang der Aort. desc. beträgt 8,0 cm.

Sämmtliche von der Aorta abgehenden Gefässe zeigen klaffende Erweiterung.

Die Anonyma ist an ihrem Ursprung auf eine Länge von 4 cm auf das Dreifache erweitert.

Die Coronargefässe auf dem linken Ventrikel zeigen an der Mündung atheromatöse Einlagerungen.

Bauchorgane: Leber ragt in der Mittellinie 2 Finger breit unter dem Proc. ensif. hervor, sie ist im Dickendurchmesser vergrössert. Die Kapsel glatt. Das Gewebe blutreich, zeigt ausgesprochene Muskatzeichnung.

Milz: Maasse derselben 11,5 : 8,0 : 2,5. Kapsel gerunzelt (ohne Substanzverlust leicht abziehbar), Pulpa von mässigem Blutgehalt, Gerüste derb.

Die Nieren zeigen in den Fettkapseln mässige Fettablagerungen. Kapsel leicht abziehbar. Paremchym dunkelblauroth.

Verdauungstractus bietet nichts Abnormes.

Leichendiagnose: Aneurysma aort. ascend. et arcus aortae, chron. Endarteriitis, Hypertrophie und Dilatation des Herzens, Pleuritis adhaesiva, Stauungs-Milz, -Leber und -Nieren.

Die Section ergab also im Allgemeinen einen Befund, der mit der vorangegangenen Diagnose übereinstimmte, und wir können uns aus diesem Befunde die Folgeerscheinungen und die mit dem Aneurysma zu gleicher Zeit bestehenden Complicationen mit Leichtigkeit erklären. Die Heiserkeit, die neuralgischen Schmerzen in der linken Schulter und dem linken Arm, ferner der Katarrh auf der linken Lunge, die Schlingbeschwerden, die

Cyanose der Lippen und der Hände und vor Allem die hochgradige Athemnoth waren alles Folgeerscheinungen von dem Drucke des Aneurysmas auf den N. recurrens, den Plexus brachialis, den Oesophagus, die Trachea, die vena cava sup. und auf den linken Bronchus. Alle diese Erscheinungen sind aber noch nicht eo ipso Symptome eines Aortenaneurysmas, sondern Druckerscheinungen, die auch durch einen anderen Tumor, wie Neubildung, hervorgerufen werden können. Die Diagnose wurde erst sicher durch das Auftreten der Pulsation im 1. und 2. Intercostalraum, des systolischen Geräusches über der Dämpfung, durch die nachweisbare Vergrösserung des Herzens, durch die Rigidität der Arterien, sowie durch die Retardation des Pulses im Vergleich zur Systole des Herzens und durch die Retardation des Pulses zwischen symmetrischen Arterien. Ein Klappenfehler des Herzens war vorher nicht diagnosticirt und wurde auch bei der Section nicht nachgewiesen. Es war also das systolische Geräusch das characteristische aneurysmatische Geräusch der Systole.

Der linksseitige Lungenkatarrh und die linksseitige Pleuritis waren Folge von Druck auf den linken Bronchus, auf die linke Lunge selbst und durch mechanische Reizung der Pleura.

Die Stauungsleber, -Milz und -Nieren sind Folge von Stauung im venösen Kreislauf.

Wenn wir nun einen Rückblick auf die Dauer des Leidens werfen, so ist ziemlich sicher anzunehmen, dass sie den Zeitraum von 5—6 Jahren umfasste. Schon vor 6 Jahren klagte Pat. über Herzklopfen und Schwerathmigkeit und 3 Jahre später über Schlingbeschwerden. Auch war schon vor 3 Jahren eine beträchtliche Füllung aller Hautvenen constatirt. Mit dem raschen Wachsthum wuchsen natürlich alle lästigen Symptome, und der Tod war die Folge der allgemeinen Ernährungsstörungen und der damit verbundenen Körperschwäche. Als Ursache zu dieser Erweiterung der Aorta fand sich eine Erkrankung der Arterienwand

und als begünstigendes Moment anhaltend schwere Arbeit und übermässiger Alkoholgenuss.

Diesem einen Falle von Aortenaneurysma, dessen einstige Diagnose durch die Section bestätigt wurde, möge noch ein Fall von Aortenaneurysma folgen, dessen Diagnose noch ihre Bestätigung durch die Section finden wird.

J. S., Zimmermannswittwe, 72 Jahre alt, giebt an, dass sie als Kind und in ihrer Jugend stets gesund gewesen sei, seit 13 Jahren aber an rheumatischen Schmerzen in den Fuss- und Kniegelenken leide. Herzklopfen soll schon vor der Zeit bestanden haben. Vor 2 Jahren nun ist dieses letztere Leiden sehr stark geworden, und seit der Zeit klagt sie besonders über Schmerzen in der Lebergegend, über Druck auf der Brust und über Athembeschwerden. Der Schmerz in der rechten Seite steigert sich oft zu krampfhaften Zusammenschnürungen und wiederholt sich in paroxysmenartigen Anfällen. Heiserkeit, Husten und Schlingbeschwerden sollen nicht dagewesen sein. Der Appetit soll immer gering und die Verdauung wenig gestört gewesen sein.

Die objective Untersuchung ergibt folgenden Befund: Kleiner, schmächtiger, doch normal gebauter Körper. Fettpolster und Muskulatur wenig entwickelt. Haut blass; Wangen eingefallen, Auge trüb. Der Thorax ist starr, das Corpus stern. wenig hervorgewölbt. Die Claviculargruben sind eingefallen. Auf der linken Brusthälfte sieht man bedeutende Schlängelung und Erweiterung der Venen.

Der ganze Thorax in pulsirender Bewegung, und die aufgelegte Hand fühlt deutlich eine systolische Erschütterung. Am Halse bemerkt man bedeutende Pulsation der Carotiden und undulatorische Bewegungen der Venen. Die Percussion ergibt eine zwei Finger breite Dämpfung rechts vom Sternum, die von der 2. bis zur 5. Rippe sich ausdehnt, ferner gleiche Dämpfung über dem Sternum, die sich kaum über den linken Normalrand ausdehnt. Die Dämpfung geht unten in die Herzdämpfung über.

Der Herzspitzenstoss befindet sich im 6. Intercostalraum ausserhalb der Mamillarlinie. Im 3. Intercostalraume rechterseits fühlt man deutliche Pulsation.

Die Auscultation ergiebt an der Herzspitze einen fast reinen systolischen Ton und ein deutliches, fast sägendes diastolisches Geräusch. Ueber der Dämpfungsstelle, besonders über dem Sternum, hört man Doppelgeräusche, die nach unten und rechts über die Dämpfungsgrenzen hinaus fortgepflanzt werden, weniger links vom Sternum. Am Rücken ist das Doppelgeräusch nicht mehr zu unterscheiden. Ueber den beiden Carotiden ist ein deutliches Schwirren fühlbar und an beiden ist das Geräusch hörbar. Die Percussion der Lungen ergibt am Rücken normale Verhältnisse. Auf beiden Seiten hört man gleich starkes und deutliches Vesiculärathmen.

Die Radialpulse sind schnellend, synchron, aber von verschiedener Spannung, der linke Puls weniger gespannt als der rechte. Die Arterien fühlen sich rigide an. Im Vergleich zur Systole des Herzens ist deutliche Retardation der Radialpulse zu constatiren.

Die Untersuchung des Unterleibes ergiebt bedeutende Verschiebung der unteren Lebergrenze. In der Medianlinie reicht die Leberdämpfung bis 2 Finger breit über dem Nabel nach unten. Die obere Lebergrenze an normaler Stelle. Bauchdecken weich, mit zahlreichen Striae, die von 2 Geburten herstammen.

Diagnose: Die Vergrösserung der Herzdämpfung, der nach aussen gerichtete kräftige Herzschock lässt auf eine Hypertrophie des Herzens schliessen; das diastolische Geräusch und der schnellende Puls auf eine Insufficienz der Aortenklappen. Die Dämpfung am rechten Sternalrande und über dem Corpus stern. ergiebt in Zusammenhang mit dem weit verbreiteten fühlbaren Schwirren, der Retardation der Radialpulse, der fühlbaren Pulsation im rechten 3. Intercostalraum und dem Doppelgeräusch über der Dämpfungsstelle die Diagnose eines Aneurysmas der Aorta.

Ob nun dies Aneurysma nur am aufsteigenden Ast der Aorta oder auch am Aortenbogen sich befindet, lässt sich aus anderen Momenten näher bestimmen. Da eine ausgesprochene Dämpfung über dem Manubr. stern. und eine Pulsation in der Jugulargrube fehlt und das Doppelgeräusch über dem Man. nur schwach hörbar ist, die Dämpfungsstelle aber vielmehr dem aufsteigenden Aste der Aorta entspricht, und da auch gerade in der Höhe der 4. Rippe das Geräusch am deutlichsten zu hören und die Pulsation im 3. Intercostalraume zu fühlen ist, so dürfte man wohl annehmen, dass das Aneurysma lediglich am aufsteigenden Ast und weniger oder vielleicht gar nicht am Bogen der Aorta seinen Sitz hat. Und zwar wird die Ausbuchtung wahrscheinlich an der vorderen Seite der Gefässwand zu Stande gekommen sein, weil uns Druckerscheinungen im Gebiete des linken Bronchus, des N. recurrens, der Trachea und des Oesophagus fehlen. Auch fehlen uns ausserdem neuralgische Affektionen im Gebiete des Plexus brach., was wiederum dafür sprechen dürfte, dass der Aortenbogen keinen Antheil am Aneurysma hat. Die Herzhypertrophie ist als eine Folge des Aneurysmas und der Insufficienz der Semilunarklappen anzusehen, es wird bei derselben sowohl der linke, als auch der rechte Ventrikel betheiligt sein.

Die Vergrösserung der Leber dürfte ihren Ursprung in Stauung im venösen Kreislauf haben, und die heftigen Schmerzen in der rechten Seite werden wohl Neuralgien im Gebiete der N. intercostales sein.

Als Ursache dieses Aortenaneurysmas dürfte man wohl auch in diesem Falle eine chron. Endarteriitis annehmen, zumal da früher rheumatische Affectionen einzelner Gelenke bestanden haben sollen.

Literatur.

Eichhorst: Handbuch der speciellen Pathologie und Therapie
Eulenburg: Realencyclopädie der medic. Wissenschaften.
Billroth: Allgemeine Chirurgie.
v. Ziemssen: Handbuch der speciellen Pathologie und Therapie Band VI.